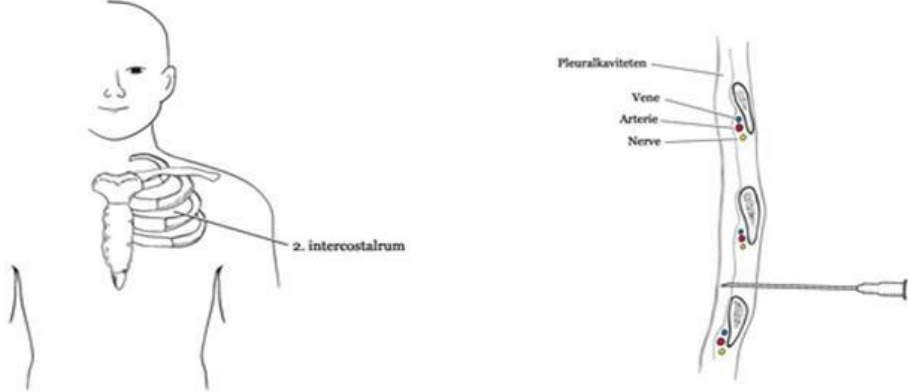




Diagnose	Procedure for Trykpnemothorax
Pneumothorax DS 270	<p>FORMÅL Livreddende aflastning af trykpnemothorax.</p> <p>REMEDIER</p> <ul style="list-style-type: none">• PVK i stor kaliber (grøn eller grå) <p>KONTRAINDIKATIONER Ingen.</p> <p>FØR PROCEDUREN Overvej traumemekanismen: Anamnesen indeholder typisk et slag mod thorax eller et fald mod kanten af et bord el. lign. Du skal reagere på tiltagende tegn til shock som bleg og klam hud, samt takykardi, hypotension og takypnø. Over den påvirkede side af thorax skal du reagere på:</p> <ul style="list-style-type: none">• Lungestetoskopi med svækkende eller fraværende respirationslyde• Rungende perkussion <p>PROCEDUREN</p>  <p>1. Intercostal-rum 2 (IC-2) palperes midtklavikulært. 2. Svarende hertil indføres PVK'et lige over costa 3. Dette mindsker risikoen for læsion af intercostalnerven, der ligger ved den nedre kant af costae. 3. Der bør forekomme momentan aflastning. 4. Nålen trækkes ud, og den resterende del af PVK'et lades blive siddende.</p> <p>EFTERPROCEDUREN Skal pleuradræn altid anlægges. Ved manglende bedring og fortsat oplagte kliniske tegn på trykpnemothorax forsøges anlæggelse af PVK i modsidige IC-2. Herefter anlægges så bilaterale pleuradræn.</p> <p>HUSK Trykpnemothorax er en klinisk diagnose, der kræver momentan aflastning. Du skal ikke tage røntgen af thorax "obs trykpnemothorax", og derved forsinke livsnødvendig behandling.</p>