

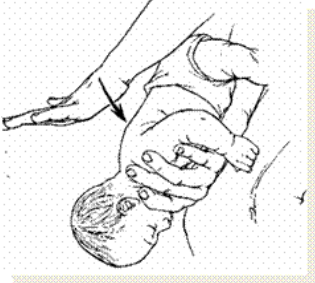


<p>Diagnose</p>	<p style="text-align: center;">Corpus alienum pharyngis</p>
<p>DS17.2</p> <p>Retn. linie: Aarhus ØNH</p>	<p>Anamnese: Overvejende i forbindelse med fødeindtagelse (fiskeben, knogle-splinter), patienterne har fremmedlegemefornemmelse, irritation og smerter i halsen. Der kan være hoste, hæshed og blødning. Man kan ofte regne med, at fremmedlegemet sidder i den side, patienten angiver, men ikke med det niveau på halsen der peges på. Oftest peger patienterne mere distalt på halsen end svarende til den egentlige lokalisation. Det drejer sig ofte om små fremmedlegemer lokaliseret til tonsiller, tungebasis/valecula, svælgets bagvæg eller sinus piriformis</p>  <p>Figur 1 Fiskeben i hø. tonsil.</p> <p>Undersøgelser: Grundig inspektion af cavum oris/fauces med pandelampe og tungespatel (vær særlig opmærksom på tonsilregionerne og tungebasis/ tungens siderande bagtil), indirekte laryngoskopi med spejl og pandelampe (tungen trækkes frem og patienten trækker vejret gennem mund, hvorved ganesejlet løfter sig).</p> <p>Behandling: Synlige fremmedlegemer i oropharynx fjernes med pean/pincet. Fjernelse af andre, ikke synlige, frem-medlegemer foregår i ØNH-regi, og vagthavende læge på ØNH-afdelingen kontaktes.</p> <p>Fastsiddende, luftvejskompromitterende eller blokerende fremmedlegemer er en potentielt livstruende tilstand. Der henvises til instruks for fremmedlegeme i larynx/nedre luftveje.</p>
	<p style="text-align: center;">Fremmedlegeme larynx</p>
<p>DS17.3</p> <p>Retn. linie: Aarhus ØNH</p>	<p>Den akut respiratorisk påvirkede patient:</p> <ul style="list-style-type: none"> - ABC - KALD ANÆSTESIOLOGISK ASSISTANCE - evt. nødtracheotomi (se nødtracheotomi-instruks). - Heimlich manøvre eller hos børn "bunden i vejret" med thoraxkompression. - Forsøge om fremmedlegemet kan ses i svælget – Kan evt. fjernes med tang eller med fingrene.  <p>Figur 1 Heimlich manøvre</p>  <p>Figur 2 Små børn ligges på maven på armen .</p> <p>Den ikke respiratorisk påvirkede patient:</p> <p>Anamnese:</p> <p>Patienter med karakteristisk aspirations-anamnese må kraftigt mistænkes for at have et tracheo-bronchialt fremmedlegeme! - 60 % har ingen symptomer ved ankomst til hospital - anamnesen uhyre væsentlig.</p> <p>Symptomer: Afhænger af størrelse og lokalisation.</p> <p>Små fremmedlegemer: Initial kraftig hoste, irritation, smerter, hæshed.</p> <p>Store fremmedlegemer: Initial kraftig hoste, dyspnø, stridor, cyanose.</p> <p>Feber udvikler sig oftest i løbet af et halvt døgn efter aspirationen.</p> <p>Undersøgelser: Saturation, BT, puls, stetoskopi (kun ca. 30 % har abnorm lungestetoskopi), evt. røntgen af thorax efter konference med vagthavende ØNH-læge.</p> <p>Konklusion: Skadestue/Akut-lægen kontakter vagthavende på ØNH-afdelingen med henblik på planlægning af det videre forløb.</p> <p>Bronkoskopi gennemføres på vide indikationer snarest muligt efter aspirationen, også selv om der ikke er positive objektive eller parakliniske fund.</p>